Lane Medical Library

Ein Fall von Spina bifida

mit Verdoppelung und Zweitheilung des Rückenmarks.

Inaugural-Dissertation

zur Erlangung der Doctorwürde der hohen medicinischen Facultät

der Ruprecht-Karlsuniversität zu Heidelberg

vorgelegt von

Paul Sulzer
approb. Arzt aus Kirchen (Baden).

Mit einer lithographischen Tafel.

Jena,
Gustav Fischer
1893.

Dekan Prof. Dr. Kraepelin.

Referent Prof. Dr. J. Arnold.

Seiner lieben Mutter

gewidmet.

Digitized by the Internet Archive
in 2026

https://archive.org/details/IA40153311_0157

In den Fällen von angeborener Missbildung, die unter dem gemeinschaftlichen Namen der Spina bifida beschrieben werden, bildet die Zweitheilung und die Verdoppelung des Rückenmarks einen ziemlich häufigen Befund. Diese Zweitheilung kann sich, wie v. Recklinghausen [1]) gezeigt hat, bereits da geltend machen, wo das Rückenmark auf dem Standpunkt der Area medullo-vasculosa steht, wobei die Anordnung der Bestandtheile dieses Gewebes maassgebend ist. In den Fällen, wo das Rückenmark als strangförmiges Gebilde auftritt, äussert sich die Zweitheilung in den verschiedensten Graden. Eine Andeutung von Spaltung findet sich zum Beispiel in dem Fall von Sandifort [2]), wo sich die Theilung auf eine seichte hintere Längsfurche beschränkt. In den höheren Graden von Diastematomyelie geht die Spaltung von hinten nach vorn vollständig durch, so dass zwei getrennte Rückenmarksstränge in dem Wirbelkanal liegen. Diese Spalte kann sich mehr oder weniger weit in dem Rückenmark fortsetzen, so dass schliesslich in den höchsten Graden die Medulla spinalis in ihrer ganzen Länge in zwei gesonderte Stränge getheilt sein kann, wie es Ollivier [3]) in einem Fall von Rhachischise beschrieben hat.

Das Verhalten der einzelnen Rückenmarkshälften kann dabei sehr verschieden sein. In den meisten Fällen findet die Spaltung in der Medianlinie statt, so dass rechts und links gleichartige und gleichgeformte Theile liegen. In einigen wenigen Fällen, Beneke [4]), Steffen [5]) liegt die Spaltung unsymmetrisch; in dem letzteren z. B. wird ein Vorderhorn

1) F. von Recklinghausen, Untersuchungen über die Spina bifida, Virchow's Archiv, 1886, Bd. CV.

2) s. vorstehende Arbeit, Abtheilung II.

3) Ollivier, Traité des maladies de la moelle épinière, 1837, I.

4) Beneke, Beiträge z. path. Anat. und klin. Medicin, Festschrift für Wagner. Ein Fall von unsymmetr. Diastematomyelie mit Spina bifida.

5) Steffen, Spina bifida, Zweitheilung des Rückenmarks (Hydromyelie), Jahrbuch für Kinderheilkunde, 1891, 31.

und ein Vorderstrang von dem übrigen Rückenmark abgeschnürt. Für diese Art von Spaltung ist, wie Beneke bemerkt, die ursprüngliche bilaterale Anordnung des Rückenmarks nicht bestimmend.

Eine grosse Rolle spielen bei der Zweitheilung Knochen- und Knorpelstücke, die sich zwischen die beiden Rückenmarksstränge hineinschieben. Nach v. Recklinghausen stellen diese Zapfen ruinenhafte Metameren des Rückgrats dar. Daniel Fischer [1]), der zwei Fälle von Rückenmarksspaltung bei Spina bifida beschrieben hat, bei denen hochgradige Veränderungen an der Wirbelsäule mit ähnlichen Zapfenbildungen bestanden, lässt letztere in ursächlichem Zusammenhang mit der Diastematomyelie stehen.

Die nähere Würdigung der einzelnen Verhältnisse speciell bei Spaltung und Verdoppelung des Rückenmarks sowie der hierauf bezüglichen Litteratur wird in der Epikrise über den jetzt zu beschreibenden Fall erfolgen. Die Lehre und Litteratur über die Spina bifida kann im Rahmen dieser Arbeit keine Berücksichtigung finden. Hierüber sind die Arbeiten von Koch [2]) und v. Recklinghausen nachzusehen.

Beschreibung des Falles.

Aus der Krankengeschichte ist Folgendes bemerkenswerth:

Das Kind wurde mit Forceps entwickelt und 4 Tage nachher in die Frauenklinik zu Heidelberg verbracht; es wog 3000 g und war von kräftiger Constitution. Es bestand beiderseits eine Osteogenesis imperfecta der Scheitelbeine; über diesen Cephalhämatome, ferner ein Hydrocephalus und eine Spina bifida lumbo-sacralis.

Die Spina bifida stellte sich als eine hühnereigrosse, prallelastische Geschwulst dar, die breitbasig in der Gegend der Lendenwirbelsäule aufsass. Die Kuppe des Tumors zeigte ein blasiges, zum Theil narbiges Aussehen; die darunter befindliche Flüssigkeit schien durch.

Die Dimensionen der Geschwulst waren:

Umfang 14 cm.
Länge $5^1/_2$ cm.
Breite $4^1/_2$ cm.
Tiefe 3 cm.

Am 17. Mai 1890 wurde folgende Operation vorgenommen: Längsschnitt; Eröffnung des Subdural- und Arachnoidealraumes; Entleerung seröser Flüssigkeit; Excision des Sackes, der trichterförmig in den Wirbelkanal sich erstreckte; Schluss des Trichters mit Catgut, der Hautwunde mit Silberdraht.

Während vor der Operation nervöse Störungen nicht bestanden hatten, traten nach derselben, am 3. Tage, klonische Krämpfe in den oberen Extremitäten und in den Kaumuskeln ein; ausserdem Nystagmus und einige

---

1) D. Fischer, Ueber die lumbo-dorsale Rhachischisis mit Knickung der Wirbelsäule nebst Mittheilung eines Falles von Myelocystocele lumbo-sacralis, Ziegler's Beiträge, Bd. V, 1889.

2) Wilhelm Koch, Mittheilungen über Fragen der wissenschaftlichen Medicin. I. Beiträge zur Lehre von der Spina bifida, Cassel 1881.

Tage vor dem am 21. Juni 1890 erfolgten Tod ein beständiger Opisthotonus der Halswirbelsäule. Die Section wurde ausgeführt im pathologischen Institut zu Heidelberg durch Herrn Dr. Ernst.

Sectionsbefund: Sehr grosser Schädel mit weiten Fontanellen, die namentlich bei durchscheinendem Licht enorm gross erscheinen. Von den Ossificationskernen der Frontal- und Parietalbeine geht die Verknöcherung in Form einzelner radiärer Strahlen auseinander. Das Gehirn ist gross, schwappend, fluctuirend; der Balken häutig verdünnt; die Fornices als dünne Fädchen durch den Balken hindurchschimmernd. Die Plexus chorioides fast vollständig verschwunden; der rechte zu einem kleinen verdickten Stummel reducirt. An beiden Plexus hängen fibrinöse, gerinnselähnliche, gelbliche Massen, die mit reichlicher klarer, seröser Flüssigkeit beim Einschneiden in den Balken hervorquellen. Die Stammganglien sind durch die Flüssigkeitsmenge zusammengedrückt. Das Rückenmark zeigt eine eigenthümliche Deformation: zwei unmittelbar aufeinanderfolgende Brustanschwellungen.

In der Höhe des III. Lendenwirbels schickt der Wirbelkörper in den Rückenmarkskanal hinein eine zapfenförmige Enchondrose, welcher das Rückenmark nach beiden Seiten hin ausweicht, um sich nachher wieder als Cauda equina zu vereinigen.

Zum Zweck einer späteren genauen Untersuchung wurde das Lendenmark mit sammt den Bogenstümpfen und den den Spalt bedeckenden Weichtheilen durch einen um die Operationsnarbe herumführenden elliptischen Schnitt entfernt. Dieses ganze Stück sowie das übrige Rückenmark mit einem Theil der Medulla oblongata kam in Müller'sche Flüssigkeit.

A. Makroskopische Beschreibung.

Die Organe der Kopf-, Brust- und Bauchhöhle sind entfernt.

An den äusseren Bedeckungen ist bis auf eine abnorme Behaarung um die durch Herausnahme des Lendenmarks entstandene Oeffnung nichts Abnormes nachzuweisen. Hier sind die einzelnen Haare ziemlich stark, starrer wie die übrigen und erreichen häufig eine Länge bis zu 9 mm. Ihre Richtung geht meist gegen die Mitte des Defectes zu. Pes varus, Hüftgelenksluxationen, neuroparalytische Geschwüre und dergleichen Anomalieen, wie sie bei Spina bifida öfters beschrieben wurden, fehlen; dagegen sind Veränderungen an der Wirbelsäule, den knöchernen Schädeldecken und an den Nervenwurzeln von grösserem Interesse. Die Beschaffenheit des den Wirbelspalt bedeckenden Gewebes mit der Operationsnarbe wird bei der mikroskopischen Beschreibung untersucht werden.

Die Wirbelsäule ist in den Hals- und oberen Brustwirbelpartieen kyphotisch verbogen; daran schliesst sich eine ziemlich starke Lordose mit dem Höhepunkt am I. Lendenwirbel, die jedoch alsbald wieder in eine ausgeprägte, am III. Lumbalwirbel prominenteste Kyphose übergeht.

Das Promontorium ragt aussergewöhnlich weit nach vorne, während das Kreuzbein im scharfen Winkel nach hinten ausbiegt. Die Wirbelkörper, von normaler Anzahl, zeigen im Cervical- und Dorsalabschnitt

keine Veränderungen; dagegen sind der I., II. und III. Lumbalwirbelkörper in ihren dem Wirbelkanal zugewendeten Theilen knöchern mit einander verwachsen; ausserdem zeigen sie auf dem Medianschnitt deutliche Keilform, da ihre vordere, ventrale Fläche niedriger ist als die hintere, dorsale, wodurch die oben beschriebene Kyphose zu Stande kommt. Zugleich sind diese 3 Wirbelkörper, die man gewissermaassen als ein einziges Wirbelstück auffassen kann, aus der normalen Wirbelsäulenaxe etwas nach hinten zu verschoben.

Von der Verknöcherung zwischen dem I. und II. Lumbalwirbelkörper geht nach hinten zu in den Wirbelkanal hinein, gerade in der Medianlinie, ein kurzer, von Dura mater überzogener überknorpelter Knochenfortsatz, der beim Herausnehmen des Lendenmarks abgeschnitten werden musste.

Die Wirbelbogen sind im Hals- und Brusttheil normal. Im Lendentheil beginnen die Veränderungen damit, dass der Bogen von Lumbalis I in der Medianlinie gespalten ist; der Abstand beider Bogenstümpfe beträgt ungefähr 6 mm; dieser Abstand vergrössert sich nach unten zu immer mehr, nicht nur durch reine Defectbildung, sondern auch dadurch, dass die Stümpfe sich immer mehr lateralwärts ausbiegen und zwar unsymmetrisch, indem die rechten Bogen weiter seitlich ausweichen wie die linken; dabei reichen die ersteren ein ziemlich bedeutendes Stück mehr nach hinten, wie die der anderen Seite, so dass beide Bogenenden nicht in einem Niveau liegen.

Durch dieses Verhalten der Wirbelbogen bekommt der Wirbelkanal in seinem Lumbaltheil eine spindelförmige Configuration. An dieser Erweiterung nehmen die Wirbelkörper durch schwache Verbreiterung geringen Antheil.

Gegen das Kreuzbein zu hört die Erweiterung des Wirbelkanals sowie die Spaltbildung in den Bögen wieder auf.

Der Querdurchmesser des Wirbelkanals beträgt in der Höhe des

X. Brustwirbels : 12 mm,
des III. Lendenwirbels : 24 mm

Der grösste Abstand der Wirbelbogenstümpfe beträgt, am IV. Lendenwirbel, 15 mm.

Die wichtigsten Veränderungen an den Schädeldecken sind schon oben im Sectionsbericht beschrieben.

An den Nervenwurzeln des Lumbal- und Sacralmarks, soweit sie nicht bei der Herausnahme des Rückenmarks entfernt werden, fällt auf, dass die rechtsseitigen im Vergleich zu den linksseitigen bedeutend schwächer entwickelt sind; besonders unbedeutend sind die rechten Spinalganglien. Die beiden Nervenstämme des Femoralis und Ischiadicus zeigen dasselbe Verhältniss.

Die übrigen Nervenwurzeln sind beiderseits gleich entwickelt.

Zum Zweck der mikroskopischen Untersuchung wurde das Rückenmark in einzelne, ungefähr 1 cm dicke Stücke zerschnitten und nach der üblichen Behandlung mit Alkohol und Aether in Celloidin eingebettet. Die Lendenmarkspartie, die mit sammt der Haut, den theilweise verknöcherten Wirbelbogenstümpfen und der das Rückenmark spaltenden Exostose herausgenommen war, erfuhr noch eine besondere Behandlung; die einzelnen Stücke werden schmäler geschnitten und dann in folgender Lösung entkalkt:

Acid. hydrochlor.	
Natr. chlorat. $\widehat{aa}$	5,0
Aq. dest.	200,0
Alkohol	1000,0

Die Entkalkung geschah nun einmal derart, dass die Stücke als Ganzes, uneingebettet, längere Zeit in der häufig erneuerten Flüssigkeit blieben; dann aber auch so, dass immer nach einer kleinen Reihe von Schnitten das Celloidinpräparat in die Lösung kam, in der es 24 Stunden blieb; dann gründliches Auswaschen mit Alkohol und weitere Schnittserie. Auf diese mir von Herrn Dr. Ernst [1]) empfohlene Methode gelang die Entkalkung trotz der ausserordentlich harten Exostose recht gut. Gefärbt wurden die Schnitte 1) nach Weigert, und zwar wurde jeder einzelne Schnitt gekupfert, nicht das ganze Stück; 2) mit Boraxkarmin — Differenzirung in alkoholischer Salzsäurelösung; — 3) mit Hämatoxylin-Eosin.

B. Mikroskopische Beschreibung.

I. Medulla oblongata.

Die Querschnitte durch das verlängerte Mark zeigen bis hinauf zur Eröffnung des Centralkanals in die Rautengrube eine ovale Gestalt mit von vorne nach hinten gerichteter Längsaxe. Die Markscheidenbildung ist am weitesten vorgeschritten in der Olivenzwischenschicht, am wenigsten in den Pyramiden.

Die auffallendsten Veränderungen finden sich am Centralkanal; er bildet von seiner Eröffnung in den vierten Ventrikel an nach abwärts einen immer weiter nach vorne zu sich erstreckenden hinteren Längsspalt, der vollständig mit einschichtigem Cylinderepithel bedeckt ist. An verschiedenen Stellen sendet er nach beiden Seiten hin in die Medullasubstanz hinein mehr oder weniger lange Ausläufer. Zugleich schickt die Pia von hinten her in den Centralkanalspalt einen Strang sehr gefäss- und zellreichen Gewebes, der im Innern des Spaltes anfängt zu wuchern. Dabei legt er sich besonders in den dorsalen Partieen an die Wand des Spaltes an; das Epithel geht an diesen Stellen zu Grunde und es tritt

1) P. Ernst, Ueber Psammome, Ziegler's Beiträge, Bd. XI, S. 247, Anm.

eine Vereinigung ein zwischen diesem Piastrang und dem umgebenden Gliagewebe. Es findet sich jetzt im Innern des Centralkanalspaltes, der also nur noch in den ventralen Theilen einen Epithelbesatz trägt, eine aus Pia- und Gliasubstanz gebildete Masse. Besonders im Innern dieses Stranges treten an einzelnen, offenbar von der Pia stammenden Zellen Veränderungen auf. Wir haben dann ausserordentlich grosse, runde, blasige Zellen mit grossem Kern und breitem, hellkörnigem, nach aussen scharf abgegrenztem Protoplasmasaum. Dieses ganze, im Centralkanalspalt gelegene Gewebe soll in der weiteren Beschreibung der Kürze wegen als Piastrang bezeichnet werden, wenn auch die Gliasubstanz an seiner Zusammensetzung einen gewissen Antheil nimmt. Der Piastrang durchsetzt nicht continuirlich das Lumen des Centralkanals; er fehlt vielmehr an einzelnen Schnitten gänzlich, an anderen ist er sehr gering entwickelt und wieder an anderen füllt er fast das ganze Lumen aus. Ebenso zeigt der Centralkanalspalt ein wechselndes Verhalten, indem er theils die ganze hintere Rückenmarkshälfte durchsetzt, theils nach hinten zu durch eine Gliabrücke abgeschlossen ist.

Cervicalmark.

Das Halsmark stellt eine rundliche, ungefähr 9 mm dicke Säule dar ohne eigentliche Cervicalanschwellung. Die im Sectionsbericht genannten Anschwellungen liegen weiter unten und gehören dem oberen Brustmark an. Die Markscheidenbildung ist im Ganzen zurückgeblieben; am besten entwickelt sind die Kleinhirnseitenstrangbahnen. In den Pyramiden ist sie kaum angedeutet. Schon an den ungefärbten Schnitten war keine deutliche Unterscheidung zwischen grauer und weisser Substanz möglich. Zu beiden Seiten des in der hinteren Medianfissur liegenden, mit dem Centralkanal zusammenhängenden Spaltes zieht sich ein ungefähr 0,6 mm breiter Streifen markloser Substanz, die von den Hintersträngen eine deutliche Abgrenzung zeigt. Diese Absonderung wird an manchen Schnitten durch einen von der Pia ausgehenden Strang Bindegewebe dargestellt, der mit Durchbrechung der Commissuren sich mit dem Piastrang der vorderen Medianspalte verbindet. Die beiderseitigen Gliastreifen, die also an der Stelle der Goll'schen Stränge liegen, gehen nach vorne zu in die Substantia gelatinosa centralis über.

Gegen das Ende des Cervicalmarks schliesst sich allmählich der Centralkanalspalt von hinten her eine Strecke weit, so dass der bisher meist breit offene Spalt zu einer mehr central gelegenen Röhre wird. Dabei wuchert der im Innern des Kanals gelegene, nach hinten zu nur noch durch einen schmalen Piastrang mit den weichen Rückenmarkshäuten in Verbindung stehende Strang so, dass der Centralkanal spindelförmig auseinandergetrieben wird, der Epithelkranz wird an verschiedenen Stellen eingerissen, wodurch breite Vereinigung mit dem umgebenden nervösen Gewebe stattfindet; die Epithelreste, die gleichfalls

stark gewuchert sind, senden eine Reihe von schleifenförmigen Ausläufern in das umgebende Gewebe. In diese Buchten erstrecken sich vom Piastrang aus mehr oder weniger zellreiche Fortsätze, so dass bei der später zu beschreibenden Abschnürung von Epithelausläufern jeder neu gebildete Centralkanal in seinem Lumen eine aus Pia- und Gliagewebe zusammengesetzte Gewebsmasse einschliesst.

Dorsalmark.

Im oberen Theil des Dorsalmarks finden sich zwei unmittelbar aufeinanderfolgende Auftreibungen des Rückenmarks; ihr grösster Durchmesser beträgt 6 mm; dann verjüngt es sich rasch bis auf 3,5 mm, um in seinem Uebergangstheil zum Lendenmark wieder eine Dicke von 6 mm zu erreichen.

Im oberen Dorsalmark sind die Verhältnisse ähnlich wie im oberen Cervicalmark, doch liegt der hintere Längsspalt nicht mehr median, sondern er ist nach rechts gerückt, wo er auf Kosten der rechten Hinterstränge eine ziemlich breite Lücke bildet.

Von der vorderen Medianfissur her erstreckt sich, den erweiterten Centralkanal umgreifend, ein breiter Bindegewebsstreifen ein Stück weit nach hinten; ein ähnlicher, nur weit schwächerer Strang nimmt auf der linken Seite denselben Verlauf. Weiter nach unten zu schliesst sich die rechts von der hinteren Medianfissur gelegene Höhle wieder, so dass Bilder auftreten ganz ähnlich wie im unteren Cervicalmark. Dieses Verhalten setzt sich fort durch den ganzen verjüngten Theil des Dorsalmarks. Die übrige Rückenmarkssubstanz zeigt in diesen Partieen ausser einer beträchtlichen Verschmälerung der rechten Hinterstränge keine auffallenden Veränderungen.

Kurz nachdem das Dorsalmark an seinem unteren Abschnitt den normalen Umfang wieder erreicht hat, treten im Bereich des Centralkanals und des von ihm eingeschlossenen Piastranges eigenthümliche Modificationen auf.

An der hinteren Peripherie des Rückenmarks, da, wo die Pia in die hintere Medianfissur eintritt, bildet sich jetzt ein Abschluss von Gliagewebe. Der Piastrang, der bisher zum grössten Theil frei im erweiterten Centralkanal gelegen und nur in einzelnen Abschnitten enger mit dem umgebenden nervösen Gewebe verbunden gewesen war, sondert sich nun in zwei sowohl makroskopisch wie histologisch deutlich von einander getrennte Abschnitte.

Das Ganze bildet auf dem Querschnitt ein unregelmässig ovales, dorso-ventral gerichtetes, zur Frontalaxe des Rückenmarks etwas schief gestelltes Gebilde, das sich sowohl in gefärbten wie ungefärbten Schichten deutlich von seiner Umgebung abhebt; besonders der periphere Abschnitt hat in den nach Weigert behandelten Schnitten eine auffallend dunkle Färbung.

Dieser periphere Theil des Piastranges besteht aus sehr gefässreichem Bindegewebe, das mit vielen Rundzellen und den oben beschriebenen grossen, blasigen Zellen durchsetzt ist. Indem diese Gebilde anfangen zu wuchern und ein selbständiges Gewebe zu bilden, stellen sie den zweiten, centralen Abschnitt des Piaschlauches dar; gegen den peripheren Abschnitt zu erhält es eine gewisse Absonderung durch an diesem auftretende, circulär verlaufende Bindegewebszüge. Wir haben also jetzt einen peripheren bindegewebigen Schlauch, in dessen Lumen ein aus Zellen zusammengesetzter Strang liegt. Beide gehen an der ventralen Umbiegungsstelle des von beiden Seiten zusammengedrückten Schlauches ineinander über. Der ehemalige Epithelkranz des Centralcanals ist fast ganz in einzelne Fetzen und buchtige Ausläufer zerklüftet. Diese ganze eben beschriebene Gewebsmasse reicht, in der Höhe des XII. Brustwirbels, von der Gegend der vorderen weissen Commissur bis ganz nahe an die hintere Peripherie des Rückenmarks, so dass nur eine ganz schmale Brücke grauer Substanz zwischen Meningen und Piaschlauch stehen bleibt; diese Brücke wird an verschiedenen Stellen von Piafäden durchbrochen.

Die den Piaschlauch umgebende nervöse Substanz ist zum Theil hochgradig degenerirt. Einzelne central gelegene Partieen der Seitenstränge, besonders rechts, bilden grössere, fast homogene, structurlose Schollen. Von den rechten Hintersträngen besteht nur noch eine lateral gelegene kleinere Partie, in der Gegend des Austritts der hinteren Wurzeln. Die Markscheidenbildung ist überall mangelhaft; am besten ist sie noch in den Vordersträngen.

Das Rückenmark kurz vor Beginn der Theilung.

Die um den Piaschlauch gelegene graue Substanz verbreitert sich stark; dabei ist sie von zahlreichen vertical verlaufenden, meist hyalin degenerirten Gefässen durchsetzt.

Die Anordnung von grauer und weisser Substanz ist nicht mehr typisch. Markhaltige Faserbündel finden sich an der Stelle der Pyramidenseitenstrangbahnen und der Vorderstränge; dagegen weniger an der Stelle der Hinterstränge.

Der Piaschlauch nimmt jetzt mehr eine dreieckige Gestalt an; die Basis nach vorne, die lang ausgezogene Spitze nach hinten gerichtet.

Die Absonderung in einen centralen und peripheren Theil ist nicht mehr so genau durchgeführt wie weiter oben, es verschmelzen vielmehr beide Abschnitte miteinander, wenn auch in den centralen Partieen die unmittelbar aneinandergereihten Zellenconglomerate überwiegen.

Beginn der Theilung.

Die jetzt zu beschreibenden Schnitte (vom Beginn der Theilung des Rückenmarks bis zu seiner Wiedervereinigung) stammen von dem oben erwähnten Rückenmarksstück, das mit sammt den bedeckenden Weich-

theilen und den Wirbelbogenstümpfen herausgenommen wurde. Mit Beginn der Rückgratsspalte treten auch an der Dura mater und der Arachnoidea Veränderungen auf. Die verdickte, mit zahlreichen Rundzellen infiltrirte Dura mater tritt mit dem den Wirbelbogenspalt bedeckenden Gewebe in innige Verbindung. Ein Theil der Duralamellen schlägt sich um die Bogenstümpfe herum und verliert sich in dem anliegenden Unterhautzellgewebe; ein anderer Theil verbindet sich mit der gleichfalls entzündlich infiltrirten Arachnoidea und geht dann direct nach hinten in das den Wirbelspalt ausfüllende Gewebe (Fig. 1 *D.M.*). Dieses besteht zum grössten Theil aus derben fibrösen Zügen, die an verschiedenen Stellen reichliche Rundzelleninfiltrationen aufweisen. Ausserdem finden sich zahlreiche, meist in Zügen angeordnete Riesenzellen, die den Resten von Catgutfäden angelegt sind. Die etwas verdickte Epidermis ist mit sehr zahlreichen Haarfollikeln und Knäueldrüsen durchsetzt; in der Medianlinie, über der Mitte des Bogenspaltes, bildet sie eine rinnenförmige, nach links gerichtete Vertiefung, die bis zur oberen Sacralgegend reicht und jedenfalls von der Wundnaht herrührt (*R.*).

Am Rückenmark gehen jetzt folgende Veränderungen, welche die Spaltung einleiten, vor sich: Der Querschnitt wird unsymmetrisch, indem die rechte Rückenmarkshälfte schmäler und in der dorso-ventralen Ausdehnung länger wird. Die verdickte und entzündlich infiltrirte Pia (*P.M.*) schickt in die vordere Medianfissur reichliche Massen Bindegewebes mit vielen erweiterten und strotzend mit Blut gefüllten Gefässen, wodurch die Vorderstränge auseinandergetrieben werden (*F.a.*).

Diese Bindegewebszüge wachsen dann weiter nach hinten zu, indem sie den Piaschlauch (*P.S.*) mit sammt einem schmalen Streifen nervösen Gewebes nach der rechten, schmäleren Rückenmarkshälfte hinüberdrängen.

Nach hinten, in den Wirbelbogenspalt, spitzt sich das Rückenmark allmählich zu. Die Spitze besteht aus dem dorsalen Ende des Piaschlauches und dem denselben umgebenden Gliagewebe. Die sehr stark verdickten und mit zahlreichen Rundzellen infiltrirten weichen Rückenmarkshäute verwachsen nun an dieser Stelle einerseits mit dem nach hinten ausgezogenen Rückenmark, andererseits mit dem in den Rückgratskanal hineinwuchernden Gewebe. Von dem Piaschlauch ausgehende Züge durchbrechen die hintere Peripherie der umgebenden Gliamassen und verbinden sich mit dem Spaltgewebe; so sollen der Kürze wegen die im Bogenspalt gelegenen, aus den verdickten Rückenmarkshäuten und dem äusseren Narbengewebe bestehenden Gewebsmassen bezeichnet werden. Bei der von vorneher stattfindenden Sprengung des Rückenmarks kommt mit dem Piaschlauch auch der grösste Theil des in unregelmässigen Reihen und Schleifen um ihn herumliegenden Centralkanalepithels auf die rechte Rückenmarkshälfte zu liegen; jedoch hat sich vorher aus einer der Epithelschleifen für die linke Rückenmarkshälfte ein besonderer, bald kreisrund, bald länglich

gestalteter Centralkanal abgeschnürt; in seinem Lumen findet sich feinkörniges, gliaartiges Gewebe mit einzelnen Zellen durchsetzt, das sich aus dem Piaschlauch mit abgesondert hat. Ausser diesem einen Centralkanal, der sich constant durch die eine Rückenmarkshälfte fortsetzt und dessen Lageverhältnisse später näher angegeben werden sollen, finden sich noch mehrere abgeschnürte Epithelringe, die jedoch bald wieder verschwinden. Der die ehemalige vordere Medianfissur darstellende Raum verbreitert sich immer mehr, indem das hier befindliche Piagewebe weiterwuchert und zum Theil, besonders im Innern, einen mehr fibrösen Charakter annimmt.

Dadurch erhält der Querschnitt des ganzen Rückenmarks eine dreieckige Form mit breiter, ventral gelegener Basis, während die lang ausgezogene Spitze nach hinten in den Wirbelbogenspalt hineinsieht. Das die hintere Kuppe dieser Spitze umgebende Gliagewebe wird jetzt durch den andrängenden Piaschlauch auseinandergedrängt und hochgradig zerklüftet, wodurch Piaschlauch und Spaltgewebe in breite Communication treten. Indem nun die in der vorderen Medianfissur gelegenen Piagewebsmassen immer weiter nach hinten, den Piaschlauch rechts hinüber drängend, weiter wachsen, verbinden sie sich endlich mit den aus dem Spaltgewebe in das Rückenmark eindringenden Zügen, und damit ist die Zweitheilung vollendet.

Während dieses Theilungsprocesses treten an den beiden Rückenmarkshälften in Bezug auf Form und Lageverhältnisse folgende Veränderungen auf: die linke Seite bewahrt von Anfang an ein viel selbständigeres Verhalten wie die rechte. An der nach hinten in den Bogenspalt ausgezogenen Rückenmarksspitze nimmt sie insofern Theil, als von der hinteren Peripherie aus ein schmaler, auf dem Querschnitt hornartig sich darstellender Auswuchs neben dem nach hinten geschobenen Piaschlauch herzieht. Dieser ziemlich scharf vom übrigen Mark abgesetzte Auswuchs ist die gelatinöse Gliasubstanz, die vordem den noch im Innern des Rückenmarks gelegenen Piaschlauch auf der linken Seite umgeben hat. Mit vollendeter Zweitheilung hört auch diese Fortsatzbildung auf, indem sie durch Piastränge, die von beiden Seiten her andrängen, abgeschnürt wird.

Die jetzt vollständig isolirte, ringsum von verdickter Pia umscheidete linke Rückenmarkshälfte ist von ungefähr eiförmiger Gestalt; mit schräg von vorne links nach hinten rechts gerichteter Längsaxe. Mit der rechten Hälfte des Rückenmarks ist sie verbunden durch reichliches, stark vascularisirtes Piagewebe, ebenso mit dem Spaltgewebe.

Die innere Structur gleicht jetzt viel mehr wie in den Schnitten vor der Spaltung der einer Rückenmarkshälfte. Die einzelnen Stränge sind deutlich ausgebildet, besonders aber die als Hinterstränge anzusprechenden Faserbündel, die ein intensiv dunkel (nach Weigert) gefärbtes, dreieckiges Feld darstellen. Die Hinterhörner sind gut ausge-

bildet mit schöner Substantia gelatinosa Rolandi, die Vorderhörner enthalten normale Ganglienzellengruppen. Der von reichlicher Substantia gelatinosa umgebene Centralkanal liegt nahe dem medial und nach vorne gerichteten Peripherieabschnitt. Die hinteren und vorderen Wurzeln, deren Ursprungsverhältnisse normal sind, ziehen convergirend um die Rückenmarkshälfte herum.

Während so an der linken Seite des sich spaltenden Rückenmarks von dem Beginn der Theilung an bis zu ihrer Vollendung keine wesentlichen Veränderungen auftreten, abgesehen von der Lostrennung des hinteren Gliafortsatzes, macht die rechte Seite sowohl was Form als auch Structur anbetrifft, bedeutende Modificationen durch, die in engem Zusammenhang stehen mit dem Verhalten des nach hinten rückenden Piaschlauches.

Schon oben wurde hervorgehoben, dass dieses Gebilde sich bei der Spaltung der rechten Rückenmarkshälfte anschliesst, indem die trennenden Bindegewebsstränge an seiner linken Seite vorbeiziehen; es bildet somit die mediale Begrenzung der rechten Seite. Indem nun der Piaschlauch sammt den jetzt spärlicheren Epithelresten beim Theilungsprocess dorsalwärts rückt, nimmt er einen grossen Theil von Rückenmarkssubstanz mit, — ein schmaler, medial gelegener Streifen von Gliasubstanz stammt noch von der linken Rückenmarkshälfte —, wobei die bisherige Configuration dieser Seite vollständig verzogen wird. Diese hatte die Form eines Dreiecks, dessen breite Basis ventral gelegen war; hier im medialen Abschnitt fügte sich das ventrale Ende des Piaschlauches ein (s. Fig. 1).

In dem Maasse nun, wie dieser letztere dorsalwärts sich vorschiebt, zieht er die fest mit ihm verwachsenen Rückenmarkstheile im Sinne einer Rotation mit sich herum nach hinten, so dass vorher vorne gelegene Abschnitte medial zu stehen kommen; es ist das ein Theil der Vorderstränge und des Vorderhorns.

Auf diese Weise bekommt die rechte Rückenmarkshälfte, die vorher eine dreieckige Form mit breiter, nach vorne gerichteter Basis gehabt hatte, eine langgezogene, im Wirbelkanal schräg von vorne rechts nach hinten links gerichtete Figur. Hinten, gegen den Wirbelspalt zu zwischen die Züge des Spaltgewebes eingeschoben liegt, umgeben von einem breiten Feld zerklüfteter Gliasubstanz, der Piaschlauch, der bedeutend an Ausdehnung abgenommen und den grössten Theil des ihn umgebenden Epithels verloren hat; nachdem sich noch aus diesem für die ventrale Partie, die zum grössten Theil aus Vorderhorn, Vorder- und Seitensträngen besteht, ein besonderer Centralkanal abgeschnürt hat. Zwischen ventralem und dorsalem Abschnitt tritt dann allmählich von beiden Seiten her eine Einbuchtung des Rückenmarksgewebes, das an dieser Stelle Bündel von markhaltigen Nervenfasern, den rechten Hintersträngen entsprechend, enthält, auf. Indem nun diese Einschnürungen immer tiefer

werden, löst sich der ventrale von dem dorsalen Theil vollständig ab. In die hierdurch entstandene Lücke wächst verdicktes Piagewebe. Wir haben also jetzt auf dem Gesammtquerschnitt drei vollständig isolirte Rückenmarksfelder: links die vollständige linke Hälfte, rechts vorne von der anderen Hälfte das Vorderhorn, die Vorder- und Seitenstränge und einen Theil der Hinterstränge, während ein eigentliches Hinterhorn nicht existirt; im letzten, rechts hinten im Spaltgewebe gelegenen Stück erkennt man noch den stark zurückgegangenen Piaschlauch, umgeben von Gliasubstanz; ausserdem noch einige, schwach markhaltige, ventral gelegene, dem Rest der Hinterstränge entsprechende Fasern (Fig. 2 *a, b, b_1*). Dieses dritte Stück, das von ovaler Form ist und dem zweiten ventral gelegenen an Grösse ungefähr gleichkommt, rückt von dem letzteren immer weiter ab nach hinten zwischen den Bogenspalt. Dabei wird es immer kleiner, nimmt eine kreisrunde Form an und verschwindet schliesslich vollständig im umgebenden Gewebe, so dass jetzt nur noch zwei Rückenmarkshälften bestehen.

Von diesen beiden ist die eine, die linke, ganz vollständig, während von der rechten Hälfte ein beträchtlicher Theil sowohl grauer Substanz, sowie markhaltiger Fasern verloren gegangen ist.

Der übrig gebliebene Theil besteht aus einem Kern grauer Substanz die umgeben ist von einem Mantel weisser Substanz; an der medialen Seite findet sich ein fissurähnlicher Einschnitt, in den sich eine Pialamelle hinein erstreckt; er zieht direct auf den gut ausgebildeten Centralkanal los. Der Markmantel repräsentirt jedenfalls zum grössten Theil die Vorder- und Seitenstränge; inwieweit noch Hinterstränge an seiner Zusammensetzung betheiligt sind, ist nicht genau festzustellen. Der Kern aus marklosem Gewebe besteht hauptsächlich aus dem rudimentärem Vorderhorn; das Hinterhorn ist mit Sicherheit nicht festzustellen. In den vorderen Partieen des Kerns liegen ziemlich zahlreiche verästelte Ganglienzellen. Während vordere Wurzelfasern überall deutlich nachweisbar sind, lassen sich zweifellose hintere Wurzelfasern nicht auffinden. Mit der umgebenden Pia finden im Gegensatz zur linken Rückenmarkshälfte zahlreiche innige Verwachsungen statt, besonders in den ventralen Theilen.

Mit der Abschnürung des hinteren Divertikels geht ungefähr die Hälfte des rechten Rückenmarksstranges verloren. Das übrig bleibende Stück nimmt dann noch mehr an Volumen ab, so dass beide Seiten, was ihren Umfang betrifft, sich verhalten wie 1 : 3, doch ist dieses Verhältniss nicht constant.

Bevor die weiteren Schicksale der beiden Rückenmarksstränge weiter verfolgt werden, ist noch ein Vorgang näher zu untersuchen, der als die Ursache der Zweitheilung aufzufassen ist. Wie oben gezeigt wurde, schiebt sich bei Beginn der Spaltung des Rückenmarks von der Stelle der vorderen Medianfissur her eine breite Schichte gewucherten Pia-

gewebes zwischen die Vorderstränge. Diesem Gewebe gegenüber liegt der ventrale Abschnitt der hier besonders stark verdickten und mit Rundzellen durchsetzten Dura mater.

An ihrer ventralen, den Wirbelkörpern zugekehrten Fläche tritt dann bald eine Schichte hyalinen Knorpels auf, Dura- und Knorpelgewebe gehen continuirlich ineinander über. Weiter nach unten zu wird diese Knorpelneubildung selbständiger; indem sie sich stark, besonders in dorso-ventraler Richtung vergrössert, rückt sie nach hinten zwischen die beiden Rückenmarkshälften hinein, welche sie weit auseinanderdrängt; zugleich tritt an ihrem hintersten Punkt ein Knochenkern auf (s. Fig. 2). Am vorderen Rand befindet sich die Schnittlinie, durch welche der Knorpelknochentumor von seiner Verwachsung mit dem Körper des zweiten Lendenwirbels losgetrennt wurde. In demselben Maasse nun, wie die Rückenmarksspaltung fortschreitet und schliesslich vollständig wird, schiebt sich die Neubildung in das Spaltgewebe hinein, mit dem ihre hintere Kuppe vollständig verwächst; dabei nimmt die Verknöcherung fortwährend zu, so dass man jetzt von einer Exostose sprechen kann, zu deren Seiten die beiden Rückenmarksstränge liegen. Die Ausdehnung dieser Exostose geht nicht direct vom Wirbelkörper aus nach hinten; sie ist vielmehr nach rechts zu gerichtet. Weiter nach unten zu sieht man dann, wie ziemlich plötzlich von der hinteren Peripherie der Neubildung aus bindegewebige Stränge, die durch zahlreiche grosse, meist mit Blut gefüllte Gefässe unterbrochen sind, nach dem rechten, stark verdickten Wirbelbogenstumpf in einem ziemlich scharfen Winkel abgehen. An Stelle des grössten Theils dieser Bindegewebsstränge tritt später Knochengewebe, so dass wir es jetzt mit einer knieförmig gebogenen Exostose zu thun haben (Fig. 3). Der eine ventrale Schenkel dieses Knies liegt zwischen den beiden Rückenmarkshälften und steht auf dem Körper des zweiten Lumbalwirbels auf; der andere Schenkel legt sich an den rechten Bogenstumpf des vierten Lendenwirbels an und verschmilzt zum Theil mit ihm; der grössere Theil zieht links am Stumpf vorbei bis nahe unter die Oberfläche der Haut. Die Rückbildung der Exostose wird dadurch eingeleitet, dass der ventrale Theil sich verkürzt, indem er sich zwischen beiden Rückenmarkshälften nach hinten zurückzieht. Dabei kommt das ventrale, etwas zugespitzte, von Dura mater überzogene Ende zum Vorschein. In den weiteren Schnitten nimmt die Knochenmasse immer mehr ab, so dass schliesslich nur noch eine geringfügige Verdickung des rechten Bogenendes zurückbleibt. Seiner Structur nach besteht die Neubildung in ihren oberen vorderen Theilen zum grössten Theil aus hyalinem Knorpel; dann kommt eine Zone, wo Knochen, Knorpel und Bindegewebszüge vereinigt sind; in den letzteren sind zahlreiche grosse Blutgefässe, die meist strotzend mit Blut gefüllt sind, eingeschlossen. Soweit die

Exostose frei in den Wirbelkanal hineinragt, ist sie umgeben von Duragewebe, das sich von beiden Seiten her auf sie überschlägt.

Die Beschreibung des Rückenmarks wurde da unterbrochen, wo die Zweitheilung mit der Abschnürung des hinteren Divertikels endgültig geworden war. Wir haben dabei festgestellt, dass der linke Rückenmarksstrang die vollständige Hälfte eines Rückenmarks repräsentirt, während die rechte Hälfte unvollständig war. Indes nun der rechte Strang im Grossen und Ganzen bis zur Wiedervereinigung seine Form und Structur beibehält, treten am linken folgende merkwürdige Veränderungen auf:

Zunächst schiebt sich von der Mitte der Hinterstränge, die ein ziemlich schmales, an der hinteren Peripherie des Rückenmarks gelegenes markhaltiges Bündel vorstellen, ein Fortsatz gegen das Centrum vor. Nach aussen von diesem Fortsatze liegt das ursprüngliche Hinterhorn. Das nach innen davon gelegene graue Gewebe, welches bisher indifferent gewesen war, entwickelt sich dann, indem es die Structur der Substantia gelatinosa Rolandi annimmt, zu einem zweiten Hinterhorn.

Nach aussen von diesem, zwischen ihm und dem Centralkanal, treten neue Markmassen auf, die ein zweites Paar Vorder- und Seitenstränge darstellen. Dieselben sind jedoch geringer ausgebildet wie die ursprünglichen entsprechenden Gebilde, von denen sie durch eine schon vorher angedeutet gewesene, jetzt tief einschneidende Piaeinstülpung getrennt sind. Dieser Einschnitt entspricht jetzt einer richtigen vorderen Medianfissur. An ihrem vorderen Ende liegt der unregelmässige, erweiterte, meist mit krümeligen Massen angefüllte Centralkanal. Die secundären Vorder- und Seitenstränge umschliessen ein Stück grauer Substanz, das man als rudimentäres zweites Vorderhorn auffassen kann; es enthält nur sehr wenige Ganglienzellen. Indem nun auch die Hinterstränge eine ähnliche Form annehmen, wie sie den Hintersträngen eines ganzen Rückenmarks zukommt, jedoch ohne deutliches hinteres Septum, haben wir annähernd ein Querschnittsbild, wie bei einem normalen ganzen Rückenmark. Am besten entwickelt sind die primären Vorder- und Seitenstränge, das primäre Vorderhorn, die Hinterstränge und die beiden Hinterhörner. Am schwächsten ausgebildet ist das secundäre Vorderhorn, in der Mitte stehen die neuen Seiten- unb Vorderstränge, die sich aus kleineren, durch Gliastränge von einander geschiedenen markhaltigen Bündeln zusammensetzen.

Dieses neue Rückenmark nun, das an die Stelle der ehemaligen linken Rückenmarkshälfte getreten ist, liegt links von der Exostose, in dem Winkel, den sie mit dem linken Wirbelbogenstumpf bildet (Fig. 3). Dabei ist es um seine Längsaxe verdreht, indem die vordere Medianfissur medial gerichtet ist. Ein Abgang von Wurzelfasern aus den neugebildeten Rückenmarkspartieen ist nicht mit Sicherheit zu constatiren. An der Stelle, wo die beiden Winkelschenkel der Exostose zusammenstossen, findet man ein ungefähr 2 mm dickes Spinalganglion mit

schönen grossen Ganglienzellen; die ein- und austretenden Wurzelfasern lassen sich nicht weit verfolgen; doch scheint sicher, dass das Ganglion dem linken Rückenmarksstrang angehört.

Während nun in der linken Rückenmarkshälfte diese auffallenden Veränderungen vor sich gehen, bleibt der rechte zwischen rechtem Wirbelbogen und der Exostose gelegene Strang bis zur Wiedervereinigung mit dem anderen ungefähr auf demselben Punkt stehen, was äussere Form und die Structur betrifft.

Die Vereinigung der beiden Stränge, die bisher weit voneinander getrennt waren bis auf einen Abstand von 12 mm, findet nun in der Art statt, dass sie sich an der jetzt wie ein spitzer Dorn in den Wirbelkanal hineinragenden Exostose nach vorne zu schieben. Auf diese Art kommen sie auf die dorsale Fläche der Wirbelkörper zu liegen. Dabei machen beide Stränge eine Rotation um ihre Längsaxe gegeneinander, so dass die vordere Längsfissur des linken Strangs nach vorne und innen zieht, während der dieser Fissur entsprechende Einschnitt auf dem rechten Strang direct nach vorne zu stehen kommt. Die Verschmelzung geschieht nun so, dass früher dorsal, jetzt medial gelegene Fasern aus dem Markmantel des rechten Strangs sich mit Fasern aus den secundären Vordersträngen des linken Rückenmarksstrangs vereinigen, indem sie in meist horizontalem Verlauf sich untereinander verflechten. Wir haben nun folgendes Querschnittsbild:

Auf der rechten Seite liegt der langgezogene, querliegende, ehemalig rechte Rückenmarksstrang; er besteht jetzt, nachdem er sich noch bedeutend vergrössert hat, aus einem Kern grauer Substanz, enthaltend viele Gefässe und gut ausgebildete, in einem Haufen auf der Vorderfläche beisammenliegende Ganglienzellen. Der lang ausgezogene unregelmässige Centralkanal ist umgeben von mehreren Reihen grosser Epithelzellen, die sich in den Hämatoxylin-Eosinpräparaten sehr schön dunkelviolett gefärbt haben, wodurch der Epithelkranz schon makroskopisch deutlich unterscheidbar ist. Im Lumen liegt zum Theil Gliamasse, zum grösseren Theil zahlreiches Bindegewebe.

Der Markmantel, der den grauen Kern von allen Seiten umgiebt, besteht in den medialen Partieen aus horizontal und tangential verlaufenden Fasern; Längsbündel treffen sich an der lateralen Seite; kräftige vordere Wurzelfasern verlaufen schräg nach vorne innen.

Links von der breiten Commissur liegt der ehemalige linke Rückenmarksstrang. In ihm sind keine wesentlichen Veränderungen vor sich gegangen, doch haben sich die einzelnen neu aufgetretenen Rückenmarkstheile weiter herausgebildet, so dass z. B. das accessorische Hinterhorn und die Hinterstränge der Form und Structur nach ganz typisch zu nennen sind.

Die genauere Untersuchung der Präparate, die seit der Wiederver-

einigung der beiden Markstränge reine Rückenmarksschnitte geworden sind, ergiebt Folgendes:

Die äussere Form dieses linken Rückenmarksstückes bildet eine an der Verwachsungsstelle mit dem rechten Strang unterbrochene, fast kreisrunde Linie. In den Hintersträngen, die bisher eine zusammenhängende Masse gebildet haben, tritt ein deutliches mediales Septum auf, so dass jetzt zwei gesonderte Hinterstränge bestehen, von denen der laterale stärker entwickelt ist wie der mediale; an dem ersteren tritt mit den hinteren Wurzelfasern noch ein ziemlich grosser Knopf von Gliagewebe nach aussen von der Peripherie des Rückenmarks unter die Dura mater. Eine ähnliche Bildung findet sich auf der anderen Seite, doch nicht so gut entwickelt wie aussen, wie auch die dort abgehenden Wurzelfasern bedeutend schmächtiger sind wie die zuerst genannten. Das Verhalten der hinteren Wurzelfasern im Innern des Rückenmarks, in den Hintersträngen und Hinterhörnern ist normal. Die letzteren besitzen beiderseits eine sehr wohl ausgebildete Substantia gelatinosa Rolandi.

Von den Seitensträngen sind die secundären weniger gut entwickelt wie die primären, doch haben sie noch eine ziemlich typische Form; dasselbe gilt von den Vordersträngen. Das secundäre Vorderhorn ist rudimentär geblieben, enthält jedoch ziemlich reichliche Ganglienzellen. Das primäre Vorderhorn ist gut ausgebildet, es enthält eine grosse Anzahl von mächtigen, in Gewebslücken, die schon makroskopisch bemerkbar sind, eingeschlossenen Ganglienzellen. Diese Gebilde liegen in mehreren Haufen beisammen, ihrer Form und Farbenreaction nach ähneln sie mehr den Zellen der Spinalganglien; in manchen findet sich exquisite Vacuolenbildung. Von beiden Vorderhörnern gehen Wurzelfasern ab und zwar, entsprechend der grösseren Ausbildung vom primären Vorderhorn mehr wie vom secundären. Der Centralkanal dieser Seite ist viel schmäler und regelmässiger gestaltet wie der der anderen Seite; in Bezug auf Epithel und das Lumen verhält er sich jedoch ähnlich (Fig. 4 *C.K.* a u. b). Die zwei Centralkanäle liegen ziemlich weit voneinander entfernt; die auf sie zuführenden vorderen Medianfissuren bilden miteinander einen stumpfen, nach hinten offenen Winkel.

Die das Rückenmark einschliessenden weichen Häute sind verdickt und auffallend zellreich, besonders an den Stellen, wo beide Hälften des Rückenmarks aneinanderstossen.

In der rechten Hälfte des vereinigten Rückenmarks beginnen nun, nachdem sie an Umfang um ungefähr das Doppelte zugenommen hat, folgende Veränderungen, die ganz analog sind denen, wie sie von dem noch selbständigen linken Rückenmarksstrang beschrieben wurden.

Zunächst setzt sie die Rotation in der ursprünglichen Richtung fort, so dass schliesslich die beiden als vordere Medianfissuren anzusehenden Spalten, die vorher einen Winkel miteinander bildeten, in eine Linie zusammenfallen; zugleich bildet sich von hinten her ein entsprechender

Einschnitt, so dass man von gemeinschaftlicher vorderer und hinterer Medianfissur sprechen kann (Fig. 4 *F.p. a.* und *F. a. c.*). Aus der Markmasse, die an der Peripherie der rechten Rückenmarkshälfte in gleichmässiger Breite hinzieht, differenzirt sich ziemlich plötzlich ein Gebilde, das man, da es eine paarige Anlage zeigt, ausserdem wegen seiner Structur und Lageverhältnisse als zwei Hinterstränge aufzufassen hat. Es findet sich, correspondirend den Hintersträngen der anderen Seite, symmetrisch gelegen zu der als Axe gedachten Verbindungslinie der gemeinschaftlichen Fissuren. Eine Medianfissur ist nicht so deutlich ausgebildet wie auf der anderen Seite. In der Mitte der Hinterstrangmasse liegen senkrecht verlaufende, also quer durchschnittene Fasern, während an den Seiten die austretenden hinteren Wurzeln radial nach aussen verlaufen, die lateralen in ein direct an der Rückenmarksperipherie gelegenes plattes Spinalganglion (Fig. 4 *Sp.G.*). Lateral von den Hintersträngen entwickeln sich beiderseits wohlausgebildete Hinterhörner mit schöner Substantia gelatinosa Rolandi und reichlichen hinteren Wurzelfasern. Während sich auf diese Weise aus den hinteren lateralen Theilen die hinteren Abschnitte eines vollständigen Rückenmarks, Hinterhörner und Hinterstränge, herausbilden, treten zu den präexistenten Theilen, die das rechte Vorderhorn und den gleichnamigen Vorder-Seitenstrang des ursprünglichen Rückenmarks vorstellen, die noch fehlenden Abschnitte hinzu, jedoch in geringerer Vollkommenheit. Lateral von der hinteren gemeinschaftlichen Fissur gruppiren sich markhaltige Fasern ähnlich wie Vorder- und Seitenstränge; sie umschliessen ein Feld grauer Substanz mit spärlichen Ganglienzellen, das als zweites Vorderhorn aufzufassen ist.

Wir haben also jetzt auf einem Querschnitt zwei Rückenmarke, von denen beide bis auf je ein rudimentäres Vorderhorn und den dazu gehörigen Vorderseitenstrang als ganz vollständig zu bezeichnen sind. Die Lagerung der einzelnen Theile auf dem Querschnitt ist folgende (siehe Fig. 4). Nach vorne zu gegen den Wirbelkörper liegen die beiden vollständigen Vorderhörner mit ihren grossen Ganglienhaufen (*V.H. p.* und $V.H_2$); sie sind umgeben von ihren Vorder- und Seitensträngen Die vorderen Wurzelfasern sind beiderseits stark entwickelt. Nach hinten und aussen gerichtet sind die beiderseitigen Hinterhörner und Hinterstränge (*H.H.* und *H.St.*). Beide sind auf der linken Seite typischer, wie im rechten Rückenmark, besonders was das Verhalten der hinteren Wurzeln anbetrifft, die links viel zahlreicher und regelmässiger angeordnet sind. Die rudimentären Vorderhörner und die sie umgebenden Markstränge liegen rechts und links von der gemeinschaftlichen hinteren Längsfissur (*V.H.*). Von den Centralkanälen liegt der rechte in der Ecke, die gebildet wird einerseits durch den vorderen Medianspalt, andererseits durch die ventrale Peripherie des rechten Rückenmarks;

der andere liegt nach hinten und seitlich von dem Grunde dieser Fissur (Fig. 4 *C.K.*).

Ueber den Verlauf der Fasern ist noch einiges von der Norm abweichendes zu beschreiben. Während er im linken Rückenmark ungefähr normal ist, zeigt er im rechten verschiedene Unregelmässigkeiten, so läuft der grösste Theil der Fasern des gut ausgebildeten Vorder- und Seitenstrangs tangential, insbesondere die gegen das Centrum zu gelegenen, während die Fasern der Hinterstränge auf den meisten Schnitten eine wirre verfilzte Anordnung zeigen. Indem dann im weiteren Verlauf die die beiden Rückenmarke trennenden gemeinschaftlichen Fissuren immer tiefer einschneiden, kommt es dazu, dass zwischen den zwei Seiten nur noch eine schmale Commissur besteht, die zumeist aus markhaltigen Fasern besteht. Diese kommen zum grössten Theil aus den primären Vordersträngen des linken Rückenmarks, die sich mit Vorderstrangsfasern der rechten Seite verbinden; die secundären Vorderstränge sind dabei weniger betheiligt (s. Fig. 4 *e*).

Dieser Zustand nun, dass zwei annähernd vollständige, durch nervöse Substanz miteinander verbundene Rückenmarke nebeneinander liegen, erhält sich auf einer Strecke von ungefähr 2 mm Höhe. Alsdann tritt wieder Rückbildung auf und zwar anfangend am rechten Rückenmark. Sie beginnt damit, dass die Hinterstränge sich immer mehr verschmälern, bis schliesslich nur noch ein schmaler Streifen radial verlaufender Fasern übrig bleibt. Zugleich mit den Hintersträngen gehen auch die Hinterhörner verloren. Dadurch rücken die Seitenstränge gegeneinander und verschmelzen schliesslich mit den wenigen restirenden Fasern der ehemaligen Seitenstränge. In demselben Maasse, wie Rückenmarkssubstanz verschwindet, wird auch der Umfang dieser Seite, der vorher eine elliptische Gestalt hatte, kleiner und beinahe kreisrund. Auf diese Weise bekommen wir links folgendes Bild: Im Centrum liegt ein grauer Kern, der den grössten Teil der Rückenmarkssubstanz ausmacht. Nach vorne und etwas seitlich werden zwei flache Ausbuchtungen getrieben, die das eine, wohlausgebildete, mit grossen Ganglienzellen ausgestattete Vorderhorn vorstellen. Eine andere nach hinten und medial gerichtete Ausbuchtung repräsentirt das zweite Vorderhorn, mit spärlichen Ganglienzellen. Um diesen grauen Kern herum bildet die markhaltige Substanz einen vollständigen Ring, der nur an einer Stelle durch einen Einschnitt, von dem später die Rede sein wird, unterbrochen ist. Die Fasern verlaufen meistens parallel der Oberfläche, besonders ist das der Fall an der Stelle, wo die Hinterstränge lagen. Sie bilden dort gleichsam eine Brücke von Seitenstrang zu Seitenstrang. Von den Hintersträngen finden sich dann später nur noch einige wenige Reste in Gestalt kleiner, im Innern des grauen Kerns liegender, längsgetroffener kleiner Bündel markhaltiger Fasern. An manchen Schnitten findet man noch deutliche

Wurzelfasern, die der Lage nach den hinteren Wurzeln entsprechen. Die motorischen Ursprünge sind wie bisher sehr reichlich und vollkommen.

Während dieser Veränderungen im linken Rückenmark — das rechte behält bis auf weiteres seine bisherige Form und Structur — treten an der Verbindungsstelle der beiden Stränge neue Vorgänge auf: Die vordere uud hintere gemeinschaftliche Längsfissur vertieft sich immer mehr, so dass die nervöse Commissur immer schmäler wird; schliesslich berühren sich die beiden Enden miteinander, indem die Piafalten miteinander verwachsen. Wir haben jetzt auf diese Weise eine zweite vollständige Trennung, die aber nur durch zwei schmale, scharfe, strichförmige Stränge verursacht ist. Die beiden Rückenmarke liegen mit breiter Fläche dicht nebeneinander. Von der Scheidewand gehen alsdann secundäre Fissuren, die für jedes Rückenmark eine vordere mediane Längsfissur darstellen, in das Innere der beiden Rückenmarke direct auf die entsprechenden Centralkanäle, die sich nicht wesentlich verändert haben. Die nach links abgehende Fissur bildet im linken Rückenmark die einzige Unterbrechung seines peripheren Markringes (s. oben). Die beiden Rückenmarke liegen nun so im Wirbelkanal, dass sie sich mit ihren ventralen Theilen in der median gestellten Scheidewand berühren, so dass ihre beiden Querschnittsaxen (die Verbindungslinie der secundären vorderen und hinteren Längsfissuren) annähernd eine von rechts nach links verlaufende Gerade bilden. Dieser Zustand der vollständigen Trennung dauert nur eine ganz kurze Strecke, höchstens $^1/_2$ mm weit. Dann stellt sich eine neue Verschmelzung beider Hälften wieder her, und zwar so, dass im Beginn einzelne Fasern die Scheidewand etwas hinter der Mitte derselben durchbrechen, und zwar verlaufen die meisten Fasern so, dass sie den vorne gelegenen Vorderstrang des linken Rückenmarks mit dem hinten gelegenen Vorderstrang der rechten Seite verbinden. Nach der Wiedervereinigung nehmen beide Rückenmarke an Umfang rasch ab, besonders das rechte, von dem schliesslich nur noch das gut entwickelte ventral gelegene Vorderhorn übrig bleibt, umgeben von dem dazu gehörigen Markmantel. Direct neben der Eintrittsstelle der gemeinschaftlichen hinteren Commissur sieht man noch ein schwaches Bündel von Fasern austreten, die hinteren Wurzelfasern des rechten Rückenmarks; sie ziehen bei ihrem Austritt noch ein ganzes Stück Gliagewebe vor die Peripherie und gehen dann in ein ziemlich grosses Ganglion über.

In dem Vorderhorn ist auffällig die ausserordentliche Anzahl von grossen, zum Theil vacuolenhaltigen Ganglienzellen, die sich gegen früher stark vermehrt haben. Allmählich wird die Verschmelzung beider Hälften immer inniger, indem das trennende Septum von hinten nach vorne rasch verschwindet, so dass nur noch an der ventralen Seite eine Einbuchtung besteht, von der aus Piastränge gegen die beiden Centralkanäle ziehen. Diese liegen jetzt nahe nebeneinander, nur getrennt durch eine schmale Schichte Gliagewebe, in dessen Mitte ein Streifen markhaltiger

Fasern in dorso-ventraler Richtung verläuft. Der Centralkanal der linken Seite, der bis jetzt immer schmal und lang ausgezogen gewesen war, wird jetzt ungefähr kreisrund; der rechte Centralkanal verändert nur seine Grösse, indem er an Ausdehnung bedeutend abnimmt.

Kurz vor dem Ende des Rückenmarks, das hinter dem Körper des fünften Lendenwirbels liegt, tritt auch eine Rückbildung des linken Rückenmarks ein. Auch hier sind es wieder die Hinterstränge, die die Reduction einleiten. Zunächst hört die Trennung in zwei Stränge, einen rechten und linken, auf, dann verschmälert sich das Ganze rasch; zwischen den unregelmässig durcheinandergeworfenen Fasern tritt graue Substanz auf, die den nach dem Centrum zu gelegenen Theil der Hinterstränge verschwinden lässt. Die restirenden Fasern ordnen sich dann, nachdem die Hinterhörner gleichfalls verschwunden sind, in einer ähnlichen Weise an, wie wir es bei dem anderen Rückenmark beschrieben haben; in der Mitte liegt ein grosser Kern grauer Substanz, aussen herum circulär verlaufende markhaltige Fasern, in der Art eines breiten Ringes. Dabei ist das linke Rückenmark, das bisher das rechte bedeutend überragt hatte, kleiner geworden wie die andere Seite. Die ehemalige hintere gemeinschaftliche Medianfissur ist verschwunden, so dass die beiden Hälften breit miteinander zusammengeflossen sind. Die vordere Medianfissur existirt noch; zu ihren Seiten liegen die beiden wohlgebildeten Vorderhörner der ehemaligen zwei Rückenmarke mit ihren Markumhüllungen. Rechts und links von dem Ende der Fissur liegen die beiden Centralkanäle, die letzten Andeutungen der Zweitheilung und Verdoppelung. An einem der letzten Schnitte sieht man dann noch aus den dorsal gelegenen Rückenmarkspartieen sich zwei deutliche Hinterhörner und Hinterstränge entwickeln, so dass wir hier wieder ein einziges Rückenmark hätten, allerdings mit zwei Centralkanälen. Die Zahl und das Verhalten der abgehenden Wurzeln ist ungefähr normal.

Auf der linken Seite des Rückenmarks, dicht an seiner Peripherie, liegt ein grosses, mit wohlgebildeten Ganglienzellen ausgestattetes Spinalganglion.

Epicrise.

Es handelt sich hier um einen Fall von Myelomeningocele lumbosacralis mit theilweiser und vollständiger Verdoppelung des Rückenmarks im Bereich des Lendentheils, um hochgradige Erweiterung des Centralkanals, die sich bis hinauf in die Medulla oblongata erstreckt und um unregelmässige Degenerationsprocesse, besonders in den Seitensträngen des Brust- und Lendenmarks.

Untersuchen wir die einzelnen Veränderungen näher, indem wir mit der Wirbelsäule beginnen, so fällt am meisten auf der Wirbelbogenspalt und das der Kürze wegen als Exostose bezeichnete Gebilde. Diese

Exostose stellt sich im Zusammenhang betrachtet dar als eine grosse unregelmässige Knorpelknochenmasse, die den Wirbelkanal von vorne nach hinten durchdringt und so bestimmend auf den Verlauf und die Configuration des Rückenmarks einwirkt. An ihrem ventralen Ende ist sie knorpelig mit der Verwachsungsstelle zwischen erstem und zweitem Lendenwirbelkörper verbunden. Von da aus erstreckt sie sich rechts von der Medianlinie verlaufend nach abwärts und hinten gegen den Wirbelbogenspalt, um dann, nachdem das Niveau des linken Wirbelbogenstumpfes des vierten Lendenwirbels erreicht ist, in einem ziemlich scharfen Winkel (Fig. 3) nach rechts hin abzubiegen. Hier geht sie mit dem nach hinten ausgebogenen rechten Stumpf des vierten Lendenwirbels eine kurze knorpelige Verbindung ein und verliert sich dann in dem den Wirbelspalt bedeckenden Narbengewebe.

Durch diese rechtsseitige Lage und Verlaufsrichtung der Exostose wird der Wirbelkanal in zwei ungleich grosse Räume getheilt, in eine linke weite Hälfte und eine rechte, deren Lumen zum grössten Theil durch die Knochenknorpelmasse ersetzt ist.

Meistens nehmen diese Knochen- oder Knorpelstücke ihren Ursprung von den Wirbelkörpern; so in den Fällen I und II von Fischer, XXVI von Recklinghausen, Steffen, Cruveilhier[1]), Wernitz[2]). Im Fall III von Recklinghausen entspringt der conische, innen knöcherne, aussen von Dura umkleidete Zapfen „breitbasig von den tieferen Schichten des subcutanen Gewebes der Zona dermatica ohne irgend welche Verbindung mit den Wirbeln". In dem Fall XXXI desselben Autors und in dem von Taruffi[3]) geht der trennende Dorn von einem rechten Wirbelbogenrudiment aus. Bei Beneke und Bonome[4]) tritt an Stelle des massiven Knochen- oder Knorpelstückes ein straffer Bindegewebsstrang mit einem schwach entwickelten Knorpelkern; dem Fall XXV von Recklinghausen fehlt auch dieser Knorpelkern, und wir haben daun nur noch eine scheidende Bindegewebsmembran.

Von sonstigen Veränderungen an der Wirbelsäule ist zu erwähnen kypholordotische Krümmung an der Defectstelle, ganz ähnlich wie sie Fischer in seiner oben erwähnten Arbeit beschrieben und für die ganze Missbildung verantwortlich gemacht hat.

Am Rückenmark lassen sich zwei Arten Veränderungen unterscheiden: die angeborenen und die später acquirirten. Die letzteren bestehen in einer ausgedehnten Pachy- und Leptomeningitis, die sich auch auf das im erweiterten Centralkanal liegende und als Piaschlauch bezeichnete

1) Cruveilhier, Anatom. pathol., Livrais. IV. Taf. III.
2) Wernitz, Die Spina bifida, Inaug.-Dissert., Dorpat 1880.
3) s. Arbeit von Recklinghausen, II. Abschn.
4) A. Bonome (Ref. im Neurolog. Centralblatt, VII.).

Gebilde fortsetzt; wie sich dieses unter dem Einfluss der Entzündung weiter verändert, wird unten auseinandergesetzt werden.

Die wichtigste congenitale Veränderung wird in den oberen Rückenmarkspartieen bis herab zur Spaltung dargestellt durch die zwischen den Hintersträngen liegende Spalthöhle. Verfolgt man die Schnitte vom oberen Halsmark in die Medulla oblongata, so kann man nachweisen, wie diese Höhle direct in den vierten Ventrikel sich öffnet. Ihre Wandung ist zum grössten Theil von schönem, einschichtigem Cylinderepithel bedeckt; wo dies fehlt, ist es jedenfalls, wie in der Beschreibung des Falles dargelegt, auf mechanische Weise durch das einwuchernde Piagewebe verloren gegangen. Die Umgebung der Höhle wird gebildet von einem gleichmässig breiten Saum dichten, sklerosirten Gewebes mit einzelnen erweiterten Gefässen. Es besteht wohl kein Zweifel, dass diese Höhlenbildung den erweiterten, auf fötalem Standpunkt gebliebenen Centralkanal vorstellt. Hierin gleicht dieser Fall sehr einem von Schaffer und Preisz [1]) beschriebenen.

Die Form und Ausdehnung der Höhle wird bestimmt durch das von hinten einwuchernde Piagewebe; einen ähnlichen Vorgang des Eindringens von Piagewebe in den Centralkanal beschreibt Recklinghausen in seinem Fall II [2]).

Während nun in den oberen Abschnitten des Rückenmarks diese Piastränge nur schmale Schlingen bilden ohne besonders auffallende Anomalieen, treten nach unten zu Veränderungen auf, die um so hochgradiger werden, je näher die Schnitte dem Rückenmarksspalt gelegen sind. Sie hängen offenbar zusammen mit den von hier ausgehenden Entzündungsprocessen. Den merkwürdigsten Befund bilden die oben in Bezug auf Anordnung und Structur genauer beschriebenen grossen, runden Zellen. Derartige Elemente sind bei Rückenmarksaffectionen zuerst beschrieben worden von Leyden [3]), der sie für modificirte Körnchenzellen hielt. Schultze [4]) erwähnt sie in einem Falle von acuter transversaler Myelitis;

---

1) Schaffer und Preisz, Ueber Hydromyelie und Syringomyelie, Archiv f. Psychiatrie, 1892, XXIII.

2) . . . „Dagegen reicht im Halstheil des Rückenmarks des Falles II die Fissura longitudinalis posterior bis in den klaffenden und verbreiterten Centralkanal, so dass gefässhaltiges Piagewebe hineingewachsen und den Resten des Cylinderepithels, welche noch die Seiten- und Vorderwand des Kanals bekleiden, direct und zwar ohne Epithelbekleidung gegenübersteht."

3) Leyden, Archiv für Psychiatrie, Bd. VI, S. 271, Fall II.

4) Schultze, Sitzungsber. d. II. Wander-Vers. der südwestdeutschen Neurolog. u. Irrenärzte, Arch. f. Psych., VII. „Auffallend war ein eigenthümlicher Gefässbefund; die adventitiellen Räume der Gefässe zeigten sich völlig austapeziert mit eigenthümlichen Körnchenzellen ähnlichen Gebilden, wie sie Leyden einmal in der grauen Substanz bei spinaler Kinderlähmung vorfand."

von einem ähnlichen Befund berichten Meyer und Bayer[1]), Kahler und Pick[2]), die sie in einem Fall von Compression des Rückenmarks beobachtet haben, erklären sie für „Endothelwucherungen, als deren Ausgangspunkt das Endothel der adventitiellen Lymphräume zu betrachten ist.“ In unserem Fall handelt es sich wohl gleichfalls um eine solche Endothelwucherung, die ausgeht von dem entsprechenden Gewebe der eingewucherten Pia; jedenfalls lassen sich ausserhalb des Rückenmarks in der verdickten Piascheide die gleichen Zellgebilde, wenn auch in spärlicher Anzahl, nachweisen.

Durch diese Wucherungsvorgänge, die starke Vermehrung und Erweiterung der Gefässe, die sich an die Entzündungserscheinungen anschliessen, wird mit der Erweiterung des Centralkanals sein Epithelkranz an zahlreichen Stellen eingerissen. Die Epithelreste bilden Schlingen, die tief in das umgebende Gewebe eindringen und sich abschnüren, so dass auf einem Querschnitt mehrere Centralkanäle zu sehen sind. Zugleich fängt das Epithel an stark zu wuchern, so dass es in mehrfacher Reihe hintereinander liegt. Derartige Vorgänge von Verdoppelung des Centralkanals und Wucherung seines Epithels sind beschrieben von Pick[3]) Schüppel[4]), Jolyet[5]), Wagner[6]).

Bei der Beurtheilung der Rückenmarksspalte und Verdoppelung sind, was Entstehungsweise und Ursache dieser Anomalieen speciell im vorliegenden Fall betrifft, folgende Gesichtspunkte maassgebend:

Die allgemeine Bildungshemmung, die im oberen Theil des Rückenmarks als offen gebliebener Centralkanal auftritt, erreicht im lumbosacralen Theil ihren Höhepunkt als vollständige Diastematomyelie; wir können dann nach v. Recklinghausen annehmen, dass hier zugleich mit den äusseren Bedeckungen auch das Rückenmark in der Entwickelung zurückgeblieben ist und sich nicht zu einem Rohr geschlossen hat. Diese primäre, auf eine sehr frühe embryonale Epoche zurückzuführende Bildungsanomalie bildet den Grund und Boden, auf dem die weiteren Ver-

1) Meyer und Bayer, Arch. für Psychiatrie, XII, 1881. Ueber parenchymat. Entzündung des Centralnervensystems und ihre Beziehung zum Gliom. „Dann werden die Nervenfaserschnitte durch schöne rundliche oder eckige, ziemlich gleich grosse Zellen ersetzt; dieselben zeigen zwischen den bindegewebigen Septis genau die gleiche Anordnung, welche normal den Nervenfasern zukommt.“

2) Kahler und Pick, Arch. f. Psych., X. Weitere Beiträge z. Patholog. und pathol. Anat. d. C. N. S., II. Beiträge zur Symptomatologie und path. Anat. der Rückenmarkscompression.

3) Pick, Arch. f. Psychiatrie, Bd. VIII. Beitr. z. pathol. Anatomie des Centralnervensystems, II. Ueber die Entstehung eines mehrfachen Centralkanals.

4) Schüppel, Archiv der Heilkunde, V, 1864. Notiz über ein eigenthümliches Verhalten des Centralkanals im menschlichen Rückenmark.

5) Jolyet, Gazette med. de Paris, 1867, Nr. 13. Sur un cas etc.

6) Wagner, Arch. für Anat. und Physiologie, 1861. Notiz über einen theilweise doppelten Centralkanal im Rückenmark des Menschen.

änderungen im Verlauf des Wachsthums vor sich gehen. Stellen wir uns vor, dass in dieser frühesten Zeit, ähnlich wie im Fall Beneke [1]), sich ein Bindegewebsstrang in sagittaler Richtung zwischen die beiden Rückenmarksanlagen hineingeschoben und mit dem ventralen Theil der Pia verbunden hat; nehmen wir ferner an, dass dieser Strang im Laufe der Entwickelung gewachsen ist, und dass er durch Verknorpelung und Verknöcherung allmählich seine definitive, oben beschriebene Gestalt angenommen hat, so lassen sich die merkwürdigen Rückenmarksbefunde einigermaassen erklären. Zunächst schiebt sich das Rückenmark beim Beginn der Spaltung auf dem von hinten unten nach vorne oben verlaufenden Knochendorn gleichsam wie auf einer schiefen Ebene in die Höhe, d. h. dorsalwärts, es reitet gewissermaassen auf dem Knochenstück. Dadurch kommt es in das Niveau der Wirbelbogenspalte und verbindet sich mit dem dort befindlichen Spaltgewebe (s. Fig. 1). Indem nun die Spaltung vollständig wird, tritt die rechte Hälfte des Rückenmarks rechts, die linke Hälfte auf der anderen Seite der Exostose zwischen dieser und den Wirbelbogenstümpfen hindurch. Wie wir oben gesehen haben, ist nun der Raum rechts durch die unsymmetrische Entwickelung und Lage des Knochenzapfens in hohem Grade beschränkt. Durch diese einseitige Verengerung wird die rechts gelegene Rückenmarkshälfte stark alterirt.

Zunächst schnürt sich an dieser Seite das als Piaschlauch bezeichnete Gewebe mit sammt einem grossen Theil der umgebenden sklerosirten Gliasubstanz und einem kleinen Theil der markhaltigen Fasern der Hinterstränge vom übrigen Rückenmark ab und schiebt sich in Form eines spitzen Divertikels nach hinten in den Wirbelbogenspalt hinein, um nach einer kurzen Strecke im sog. Spaltgewebe unterzugehen. Dieses Divertikel stellt dem Volumen nach ungefähr die Hälfte des rechten Rückenmarkabschnittes dar. Der übrig gebliebene Rest besteht dann noch aus ehemaligem rechtem Vorderhorn, Vorder- und Seitenstrang und dem verkümmerten Hinterstrang. Wegen seines geringen Volumens ist er wohl im Stande, den zwischen Knochendorn und rechtem Wirbelbogenrudiment gelegenen engen Raum zu passiren. Derartige Divertikel- und Fortsatzbildungen des Rückenmarks sind mehrfach beschrieben von Beneke, Förster [2]), Bärensprung [3]).

1) s. Anm. S. 5.

2) Förster, Die Missbildungen des Menschen, 1865, Tafel XVI, Fig. 6. In den Sack einer Spina bifida zieht vom Rückenmark aus ein conischer Fortsatz; dieser Fortsatz war von Pia bedeckt. Der Zapfen war solid und bestand aus grauer Substanz, in welcher die feinkörnige Grundsubstanz sehr vorwog; wenige Zellen in derselben. Der Zapfen ging aus von der Substantia gelatinosa centralis und ist aufzufassen „als eine Hernie der centralen Substanz um den Canalis med. spin. und der letzteren selbst", die weisse Substanz der Hinterstränge erhebt sich an dem Conus mit, geht aber nicht in den cylindrischen Fortsatz ein.

3) v. Bärensprung, Journal für Kinderkrankheiten, 1847. Das Rückenmark bildet an seiner hinteren Seite einen stumpfen Kegel, dessen Spitze

Wie wir in der Beschreibung des Falles gesehen haben, findet die Entwickelung der beiden Rückenmarkshälften zu vollständigen Rückenmarksquerschnitten nicht in der gleichen Höhe statt, sondern zuerst auf der linken Seite und erst eine Strecke weiter unten auch auf der rechten. Dieses Verhalten findet seine Erklärung wiederum durch die unregelmässigen räumlichen Verhältnisse. Auf der linken Seite, wo der Rückenmarksstrang in dem weiten Abschnitt des Wirbelkanals liegt, findet zuerst die Vervollständigung statt, die auf der rechten Seite erst dann eintritt, wenn der betreffende Strang die enge Stelle verlassen hat und unterhalb des Dorns in dem einfachen, hier noch erweiterten Rückgratskanal angelangt ist; hier kann er sich dann, wie die plötzlich eintretende hochgradige Volumensvermehrung zeigt, weiter entwickeln.

Die Rückbildungsvorgänge bedürfen keiner besonderen Erörterung.

Ueber die älteren in der Litteratur verzeichneten Fälle von Verdoppelung und Zweitheilung des Rückenmarks, die mit Spina bifida verbunden sind, hat von Recklinghausen in seiner öfters citirten Arbeit einen Ueberblick gegeben. In den letzten Jahren ist nun eine weitere Reihe von Fällen beobachtet worden, bei denen es sich um Verdoppelung des Rückenmarks handelt. Der erste typische Fall von vollständiger Doppelbildung des Rückenmarks bei einfachem Wirbelkanal ist von Fürstner und Zacher [1]) veröffentlicht, bei dem im unteren Brust- und im oberen Lendenmark auf einem Querschnitt zwei vollständige, durch eine hintere und eine vordere Einbuchtung voneinander getrennte Rückenmarke liegen. Bonome [2]) beschreibt ein Rückenmark, bei dem durch Auftreten von Keilen heterotopischer Substanz an der Peripherie der Goll'schen Stränge neue Hinterhörner entstehen; auch die übrigen Rückenmarksbestandtheile bilden sich neu hinzu, so dass schliesslich zwei vollständige Rückenmarke entstehen, welche die Vorderhörner medial, die Hinterhörner lateral gerichtet haben. Die Verdoppelung sitzt in der Lendenanschwellung. In dem Fall von Miura [3]) handelt es sich ausser

---

bis in die Knochenspalte reichte; derselbe „bestand vorzugsweise in einer örtlichen Zunahme der grauen Substanz . . .“ Die Hinterstränge folgten dieser Anschwellung, waren aber aus ihrer regelmässigen Lage gebracht und erschienen wie ausgefasert.

1) Fürstner und Zacher, Arch. für Psychiatrie. Ueber eine eigenthümliche Bildungsanomalie des Hirns und Rückenmarks; secundäre Erkrankung beider Organe.

2) A. Bonome, Torino, Arch. per le scienze mediche, Di un caso raro etc. Ref. Neurolog. Centralblatt, VII, 1888.

3) Miura, Zur Genese der Höhlen im Rückenmark, Virch. Archiv, Bd. CXVII, 1889.

vollständiger Verdoppelung noch um Anomalieen der Wirbelsäule und Höhlenbildung im Rückenmark. Auch hier liegt die Zwillingsbildung im Lendenmark. Die Lage der einzelnen Rückenmarkstheile ist ähnlich wie in unserem Fall; von einer gemeinschaftlichen Fissur geht für je ein Rückenmark eine vordere Medianfissur ab, indem erstere sich gabelförmig spaltet. Fälle von partieller Verdoppelung sind noch publicirt von Kronthal [1]), Feist [2]), Jacobsohn [3]). Chiari [4]) berichtet über ein Rückenmark, bei dem zwei Vorder- und vier Hinterhörner bestanden, die mit den hinzugehörigen Wurzelfasern ausgestattet waren; rechts und links von der Mittellinie war je ein Centralkanal. Bei Thieren sind partielle Verdoppelungen beobachtet worden von Kronthal [5]) am Rind und von Howard Tooth [6]) am Kaninchen.

Zum Schlusse sage ich Herrn Geh. Rath Arnold sowie den Herren Dr. Ernst und Prof. Hoffmann für ihre gütige Unterstützung meinen verbindlichsten Dank.

---

1) Kronthal, Neurolog. Centralblatt, VII, 1888. Ueber Heterotopie grauer Substanz im Rückenmark.

2) Feist, Neurolog. Centralblatt, X, 1891. Ein Fall von Faserverlaufsanomal. etc.

3) Jakobsohn, Neurolog. Centralblatt, X, 1891. Ein Fall von partieller Doppelbildung etc.

4) Chiari, Deutsche med. Wochenschrift, 1891, Nr. 42. Ueber Veränderungen des Kleinhirns etc.

5) Kronthal, Neurologisches Centralblatt, IX, 1890. Zwei pathologisch-anatomisch merkwürdige Befunde etc.

6) Howard Tooth, Neurologisches Centralblatt, 1892, Nr. 3 (Referat). Heterotop. of spinal cord. (Brit. Med. Journ., 1891).

Tafel-Erklärung.

Fig. 1. Schnitt bei Beginn der Theilung; Höhe des I. Lendenwirbels. *W.B.r.* rechter Wirbelbogenstumpf. *W.B.l.* linker Wirbelbogenstumpf. *D.M.* Dura mater. *P.M.* Pia mater. *P.S.* Piaschlauch. *F.a.* Fissura anterior. *C.K.* Centralkanal. *R.* Narbenrinne.

Fig. 2. Schnitt in der Höhe des II. Lendenwirbels. *a.* linker Rückenmarksstrang. *b.* rechter Rückenmarksstrang. b_1 das sich abschnürende Divertikel. *Ex.* Exostose. Sonst wie bei Fig. 1.

Fig. 3. Schnitt in der Höhe des unteren Abschnittes des IV. Lendenwirbels. *R.M.l.* linkes Rückenmark. *R.M.r.* rechtes Rückenmark. Sonst wie oben.

Fig. 4. Schnitt nach der Vereinigung der beiden Stränge. Höhe des V. Lendenwirbels. *C.K.* Centralkanäle. *v.*, *h.*, *l.*, *r.* vorne, hinten, links, rechts. *V.H.p.* primäres linkes Vorderhorn. *H.H.p.* primäres linkes Hinterhorn. $H.St_1$ linke Hinterstränge, links. *H.H.s.* secundäres Hinterhorn, links. *V.H.s.* secundäres Vorderhorn, links. $V.H_2$ primäres Vorderhorn rechts. $V.H_2s.$ secundäres Vorderhorn rechts. $H.H_2$ rechte Hinterhörner. $H.St_2$ rechte Hinterstränge. *Sp.G.* Spinalganglion.

Fig. 1.

Fig. 2.

Fig. 3.

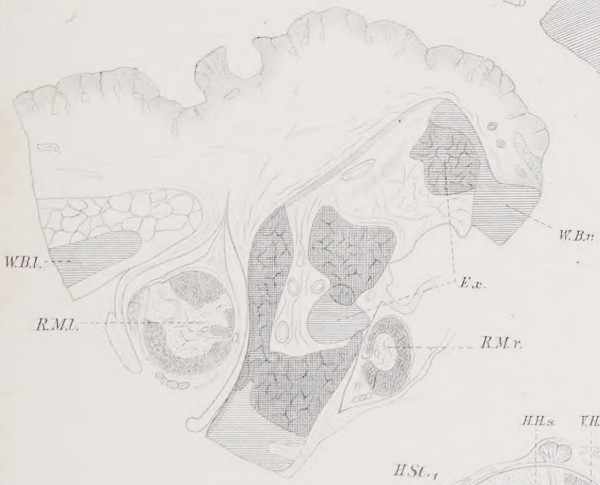

Fig. 4.

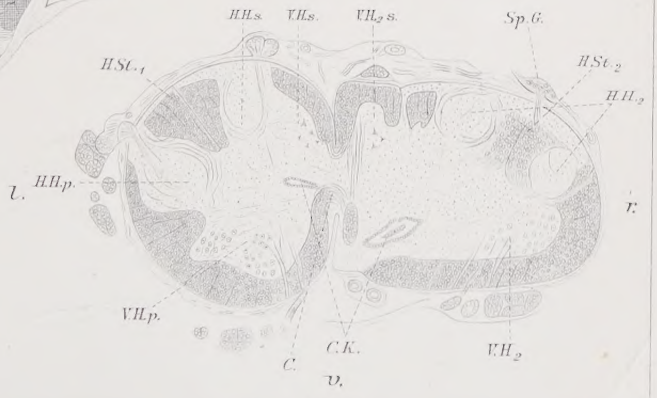

D.P. Sulzer, Spina bifida mit Verdoppelung des Rückenmarks.
Verlag von Gustav Fischer in Jena.
Lith. Anstalt v. J. Funke, Leipzig.